Aus dem Pathologischen Institut des Allgemeinen Krankenhauses der Stadt der Reichsparteitage Nürnberg
Vorstand: Professor Dr. Arnold Lauche

Ein Fall von pialer Dermoidzyste mit Fettgranulomen in beiden Seitenventrikeln und auf der Pia

Inaugural-Dissertation

zur

Erlangung der Doktorwürde in der gesamten Medizin

verfaßt und einer

Hohen Medizinischen Fakultät der Bayerischen Ludwig-Maximilians-Universität zu München

vorgelegt von

Wilhelm Heydrich
appr. Arzt aus Nürnberg

München 1939
Universitäts-Buchdruckerei Dr. C. Wolf & Sohn

Aus dem Pathologischen Institut des Allgemeinen Krankenhauses der Stadt der Reichsparteitage Nürnberg
Vorstand: Professor Dr. Arnold Lauche

Ein Fall von pialer Dermoidzyste mit Fettgranulomen in beiden Seitenventrikeln und auf der Pia

Inaugural-Dissertation

zur

Erlangung der Doktorwürde in der gesamten Medizin

verfaßt und einer

Hohen Medizinischen Fakultät der Bayerischen Ludwig-Maximilians-Universität zu München

vorgelegt von

Wilhelm Heydrich
appr. Arzt aus Nürnberg

München 1939
Universitäts-Buchdruckerei Dr. C. Wolf & Sohn

Gedruckt mit Genehmigung der Medizinischen Fakultät
der Bayer. Ludwig-Maximilians-Universität zu München

Referent:
Geheimrat Prof. Dr. Borst

Tag der mündlichen Prüfung:
16. April 1940

R. UNIV.
BIBLIOTHEEK
LEIDEN

Meinen lieben Eltern!

Intracranielle Neubildungen, die aus einem oder mehreren Keimblättern bestehen, sind uns seit etwa 100 Jahren als recht seltene Vorkommnisse bekannt. Es handelt sich im wesentlichen um die sogenannten Cholesteatome, die Dermoidzysten und die Teratome. Diese Gebilde rechnet man heute mit Borst zu den Mischgeschwülsten. Sie kommen am häufigsten in der Epiphyse und Hypophyse vor, man hat sie aber auch in den Plexus chorioidei der Seitenventrikel, der Tela chorioidea des 3. Ventrikels, in der Hirnsubstanz, in der Gegend des Tuber cinereum, des Hirn-Brückenwinkels und der Cisterna posterior gefunden. Sie sind vorzugsweise an der Hirnbasis gelegen. Ihre Größe wechselt von 1—7 cm Durchmesser. Sie können in jedem Lebensalter Symptome hervorrufen oder zufällig bei der Sektion gefunden werden.

Unter Dermoiden — denn nur mit ihnen wollen wir uns hier befassen — versteht man zystische Geschwülste, deren Innenwand den Charakter der äußeren Haut trägt. Diese Wand besteht also aus Epidermis, Cutis mit Haaren und Talgdrüsen, selten auch mit Schweißdrüsen. Schmieriger Talg und mehr oder weniger reichliche Haare bilden den Zysteninhalt. Das Dermoid entsteht immer aus in das Schädelinnere embryonal versprengten Dermakeimen und ist gegen die eigentliche Hirnsubstanz scharf abgesetzt. Es handelt sich hier um Entwicklungsstörungen, auf die Borst mit Nachdruck hingewiesen hat, und nicht um Wachstumsstörungen wie bei den Geschwülsten. Der Zeitpunkt der Keimversprengung dürfte der dritten Embryonalwoche entsprechen. In dieser Zeit erfolgt gleichzeitig mit der Ausbildung der 3 Hirnbläschen der Verschluß des Medullarrohres; dabei können epitheliale Gewebskeime der Haut mit eingestülpt werden. So scheint sich auch die charakteristische Lage der Tumoren — stets am Übergang von Vorderhirn zum Zwischenhirn oder an der Grenze zwischen Hinterhirn und Nachhirn — zu erklären. Bostroem unterscheidet 2 Arten: erstens piale Dermoide und zweitens solche, die mit der Dura und dem Knochen zusammenhängen. Die pialen Dermoide zeigen nach ihm die nächste Verwandtschaft mit den Cholesteatomen. Namentlich von den haarhaltigen Cholesteatomen zu den eigentlichen Dermoiden finden sich alle Übergänge. Man hat die haarhaltigen Cholesteatome auch als Dermoide und die einfachen Cholesteatome nach Bostroems Vorschlag als Epidermoide bezeichnet.

Was die Genese der Dermoide betrifft, so gibt es kaum ein Gewebselement, das von einzelnen Forschern nicht als Ausgangspunkt angenommen worden wäre. Bald dachte man an eine Metaplasie der Bindegewebszellen, bald mußte das Endothel herhalten, dann wurden wieder die Perithelzellen der Gefäße und die Ependymzellen der Hirnhöhlen als Ausgang betrachtet. Sogar hinsichtlich ein und desselben Falles sind verschiedene Standpunkte eingenommen worden. So hat Benecke (1897) unter dem Einflusse der Bostroemschen Mitteilung seinen Fall von neuem untersucht; er kam zu dem Schluß, daß der Ausgangspunkt nicht endotheliale, sondern epitheliale Elemente sind. Auch Borst ist früher für den endothelialen Ursprung eingetreten, während er jetzt den epithelialen Ursprung anerkennt. Heute kann jedoch durch Bostroems ausgezeichnete Darlegungen als endgültig bewiesen gelten, daß nur Epithelverlagerungen für den Ursprung der Dermoide in Frage kommen. Erwähnenswert ist noch die neue Einteilung, die Lehotzky bei der Untersuchung zweier Fälle vor einigen Jahren aufgestellt hat: Er bezeichnet nur die Gebilde als Cholesteatome, die durch einen aus verhornten Epithellamellen bestehenden, festen Inhalt ausgezeichnet sind. Für das „Epidermoid" ist nach ihm der zystische Aufbau mit halbflüssigem Inhalt maßgebend.

Dermoidzysten werden unter den von den versprengten Keimen ausgehenden intracraniellen Tumoren wohl am seltensten gefunden. Unter den 2023 bis zum Jahre 1931 beobachteten Hirntumoren Cushings waren nur 15 Cholesteatome und Dermoide. Love berichtet über 5 Dermoidzysten, von denen 3 intradural saßen. Bei 515 Schädelsektionen fand Peers vom pathologischen Institut Burlington 4 Cholesteatome. Die Untersuchungen von Melnikoff-Raswedenkoff, der alle in Rußland beobachteten Fälle zusammenstellte, zeigen etwa die gleiche Häufigkeit. So wurden in dem pathologischen Institut der Universität Charkow auf 5000 Gehirnsektionen nur 2 Cholesteatomfälle des Gehirns beobachtet. In dem 2. Charkower Sowjetkrankenhaus sind innerhalb 20 Jahren bei 6500 Leichenöffnungen nur 3 Hirncholesteatome bekannt geworden. Nach seinen Untersuchungsergebnissen verhält sich die Zahl der Dermoide zu den Epidermoiden wie 1 : 9. Bis heute dürften in Deutschland wohl 30 Fälle von Großhirndermoiden beschrieben worden sein. Doch soll hier gleich bemerkt werden, daß diese Angaben keinen Anspruch auf Vollständigkeit erheben. Auch sei darauf hingewiesen, daß genaue statistische Angaben in dem Schrifttum nirgends gefunden werden konnten.

Im folgenden wollen wir nun einen im hiesigen pathologischen Institut beobachteten seltenen Fall von Dermoidzyste mitteilen, der durch eine bis jetzt noch nicht beobachtete Besonderheit bemerkenswert erscheint.

Aus der Krankengeschichte der Psychiatrischen und Neurologischen Klinik des Allgemeinen Krankenhauses der Stadt Nürnberg, für deren Überlassung ich dem Klinikvorstand Herrn Professor Dr. Fleck bestens danke, entnehmen wir folgendes:

Die klinische Diagnose dieses Falles lautete: Unspezifische Encephalitis.

Der 25 Jahre alte Arbeiter M. L. wird am 23. November 1936 in die Klinik eingeliefert. Aus der Anamnese des Patienten erfahren wir, daß die Eltern leben und gesund sind, ebenso drei Geschwister. Keine Nerven- oder Geisteskrankheiten in der Familie. Keine Kinderkrankheiten. Rechtzeitig Laufen und Sprechen gelernt. Kein Nachtwandeln. 1932 „Rückenmarksentzündung". Seit etwa 6 Jahren Zittern der Hände, Patient kann Gegenstände anfassen, zittert aber sehr stark dabei. Sein Zustand verschlimmerte sich immer mehr. Seit März 1936 heftige Stirnkopfschmerzen, besonders bei anstrengender Arbeit. Summen im Kopf. Vor etwa 8 Wochen einmal erbrochen, hat sich nicht mehr wiederholt. Kein Schwindel, kein Doppelsehen, keine Lähmungserscheinungen, kein Ohrensausen, Gedächtnis schon immer schlecht. Appetit gut. Schlaf schon immer schlecht. Ven. Infektion negatur.

Befund: Kräftiger Allgemeinzustand.
Schädel: rechte Gesichtshälfte im Bereich des Jochbogens und des Schläfenbeins stark hervorgewölbt. Turmschädel.
Lungen, Herz, Abdomen, Leber, Milz o. B.
Blutdruck: 150/65.

Bei Augenschluß starkes Zittern der Lider, Augenbewegungen frei, Grobschl. Nystagmus beim Blick nach rechts, feinschl. rascher Nystagmus beim Blick nach links.
Arme: Diadocho-kinese, flott, beiderseits re. = li. Spreizzittern, besonders rechts stark. F.N.V.: dabei starker Tremor, welcher psychogen anmutet. Die Grundgelenkreflexe sind schlecht auslösbar, rechts etwas besser als links.
Beine: Motilität, Tonus o. B. Reflexogene Zone ist über beide Tibiakanten verbreitert, sonst keine path. Reflexe.
Kein Romberg. Sicherer Gang. B.D.R. schwer auslösbar.
Sensibiliät: Berührung, Schmerz, Temperatur o. B.
Keine Druckempfindung des Nervensystems.
Gelenke frei beweglich.
Passive Gelenkbewegungen werden beiderseits erkannt.
Psychisch: Zeitlich und örtlich orientiert. Schwerfällig im Benehmen und der Ausdrucksweise, schwer besinnlich, verlangsamt im Denken; um irgendein Wort aus ihm herauszuquetschen, muß man ihm immer wieder mit neuen Fragen daraufhelfen. Bildungsgrad gering. Das kleine Einmaleins geht zur Not. Unterschiedsfragen und Sprichwörter können nicht erklärt werden.
Liquor: verdächtig auf Lu. 4 Quecksilberschmierkuren durchgemacht.

Röntg.-Befund des Schädels vom 26. November 1936: Starke Ausprägung der Impressiones digitatae im Bereich der vorderen Schädelgrube, die verdächtig sind auf Hirntumor. Kalkeinlagerungen in der Zirbeldrüse. Sella turcica. o. B.

Am 15. Januar 1937 hat sich der Zustand subjektiv und objektiv so gebessert, daß Patient entlassen werden kann.

Am 11. Oktober 1937 wird Patient wieder eingeliefert.

Die klinische Diagnose lautete: Tumor cerebri (re. Hemisphäre). Turmschädel. Unspezifische Encephalitis?

Aus der Zwischenanamnese des Patienten erfahren wir, daß er sich nach der Entlassung am 15. Januar 1937 wohlauf fühlte und seiner Arbeit als Bauarbeiter nachgehen konnte. Im August begannen plötzlich unter dem Schädeldach unbestimmte (stechende?) Schmerzen mit Unterbrechung. Mußte sich wegen der Schmerzen legen. Schlaf war schlecht. Zeitweilig waren Schmerzen und Müdigkeit so stark, daß er glaubte, er müsse sterben. Schwindelgefühl und Unsicherheit auf den Beinen. Starkes Zittern der Arme. Seit einem Jahr leicht abgehackte, skandierende Sprache. Die Hauptbeschwerden sind die Kopfschmerzen.

Befund: Turmschädel.

Augen: Pupillen gleichweit, erhebliche Konvergenzschwäche. Starker Nystagmus besonders bei seitlichen Blickrichtungen. Pupillengrenzen besonders nasal etwas unscharf. Schmale temp. Sichel.

Temporale Opticusablassung (pathol?). Übriger Fundus normal.

Blutdruck: 135/80.

Leicht skandierende Sprache.

Alle übrigen Organe o. B.

P. S. R. sehr gesteigert. A. S. R. sehr lebhaft.

Am ganzen Schienbein, besonders rechts verbreitete reflexogene Zone. Links unsicherer Babinski. Kann nicht stehen!

B. D. R. unsicher auslösbar. H. H. R. mäßig auslösbar.

Wa. R. im Liquor positiv.

Psychisch: Zeitlich wenig, örtlich gut orientiert. Klar, geordnet. Leicht erregbar, nervös.

Röntg. Befund vom 13. Oktober 1937: Turmschädel mit ausgesprochenen Hirndrucksymptomen. Rechtsseitiger Hirntumor anzunehmen.

3 Pyriferkuren wegen Verdacht auf Paralyse.

Befund vom 25. Oktober 1937: Bei der Lumbalpunktion ist der Druck außerordentlich erhöht bis auf 600 mm. Liquor wasserklar. Pyriferkur schwächte Patient sehr. Kann kaum mehr Nahrung zu sich nehmen und erbricht alles. Nimmt an Gewicht sehr ab und wird sehr hinfällig.

Befund vom 28. Oktober 1937: Der Verdacht, daß es sich um einen Hirntumor handeln könne, laut Röntg., bestätigt sich mehr und mehr.

Patient kann keine Speisen bei sich behalten, erbricht alles und nimmt deshalb an Gewicht weiterhin sehr stark ab. Encephalographie kann wegen des sich immer mehr verschlechternden Zustandes des Patienten nicht vorgenommen werden. Augenhintergrund ohne krankhafte Veränderungen. Keine vermehrte Klopfempfindlichkeit am Kopf, doch glaubt man feststellen zu können, daß auf der rechten Seite des Schädels die Perkussion einen gedämpfteren Schall ergibt als links. Rechts besteht eine deutliche Facialisschwäche. Die Ataxie bei Zielbewegungen ist

nach wie vor sehr ausgesprochen. B.D.R. rechts lebhafter als links. Deutlicher Fußklonus, rechts ausgeprägter als links. Auch Patellarklonus ist beiderseits auszulösen. Gehen ist vollkommen unmöglich.

Psychisch ist Patient orientiert, meist nach dem Umbetten etwas benommen und dösig. Er klagt sehr über Kopfschmerzen, besonders über der Stirn- und Schläfengegend der rechten Seite.

1. November 1937: Lumbalpunktion, der Druck ist nicht erhöht.

Am 2. November 1937 in der Frühe wird Patient, mit dem kurz vorher noch gesprochen werden konnte, plötzlich stark cyanotisch und bewußtlos. Die Atmung setzt vollkommen aus, während der Puls keine besonderen Veränderungen zeigt. Auf Lobelin, Traubenzuckergaben i. v. und etwa 5 bis 6 Minuten fortgesetzter künstlicher Atmung erholt sich Patient wieder, kann allerdings keine Antwort geben, öffnet jedoch auf Anruf die Augen. Zwei Stunden später wiederholt sich dasselbe Bild, es werden wieder künstliche Mittel angewendet, die jedoch nur vorübergehende Besserung erzielen. Kurz vor 12 Uhr mittag wird Patient nochmals cyanotisch, es wird sofort eine Lumbalpunktion vorgenommen. Ein Erfolg ist jedoch nicht ersichtlich, kurz darauf erfolgte der Exitus letalis.

Bei der am 3. November 1937 vorgenommenen Obduktion (Dr. Fleischmann, S.-Nr. 1066/37) ergibt sich folgender Befund:

An den Brustorganen und Bauchorganen waren, außer Bronchiektasen in den Unterlappen und beginnenden Stauungsorganen, keine Besonderheiten zu erkennen.

Schädelhöhle:

Die Weichteile des Schädels sind ohne Veränderungen. Das knöcherne Schädeldach zeigt im Bereiche der Stirn eine rinnenförmige, querverlaufende, flache Eindellung, die schon an dem Schädel bei der äußeren Besichtigung aufgefallen war. Die Schädelkapsel ist sehr stark gewölbt (turmschädelartig). Ihre Außenseite zeigt keine Besonderheiten. Auf der Innenfläche sind die Furchen des Gehirns deutlich in Form von stark ausgeprägten Impressiones digitatae markiert. Die Dura ist trocken, wenig bluthaltig. Bei der Herausnahme des Gehirns reißt an der Unterfläche des rechten Stirnhirns eine dünnwandige zystische Tumorbildung ein, aus der Einrißstelle entleert sich fetthaltiger Atherombrei, mit einzelnen feinen kleinen Haaren durchsetzt. Nach Herausnahme des Gehirns zeigt sich auch an der Schädelbasis eine sehr starke Ausbildung der Impressiones digitatae. Die Hypophyse ist etwas eingedrückt, im übrigen ohne Besonderheiten. In den Sinus der Hirnbasis nur wenig flüssiges und etwas geronnenes Blut. Im Bereich des rechten Orbitaldaches ist die Dura mit der eingerissenen Zystenwand verwachsen, so daß ein Teil der Zystenwand an der Dura hängen geblieben ist. Das Gehirn wird zunächst in Formalin fixiert.

Nach der Fixierung wird das Gehirn durch einen Medianschnitt in eine rechte und linke Hälfte zerlegt. Auf der Schnittfläche erkennt man, daß die zystische Tumorbildung sich in beide Stirnlappen hinein erstreckt, und zwar rechts etwas stärker als links. Nach Herausnahme der geronnenen Atherombreimassen ergibt sich eine Zystenbildung von 5 : 4 : 4 cm Ausdehnung. In der Wand der Zyste erkennt man vereinzelt stehende Haare, außerdem ist sie mit Talgmassen beklebt. Die Zyste geht anscheinend von der Gegend des Tuber cinereum aus, sie hat den Balken nach vorne gedrängt und komprimiert und ist etwas asymme-

trisch nach vorne und oben in beide Stirnlappen hinein entwickelt, besonders nach der rechten Seite. Der Opticus und Occulomotorius ist beiderseits beiseitegedrängt, ebenso der Olfactorius auf der rechten Seite. Der linke Olfactorius ist unverändert. Die Seitenventrikel und der dritte Ventrikel sind stark erweitert, ihre Wand ist überall mit feinen Talgmassen bedeckt. Im linken Seitenventrikel schwimmt eine ovale Fettmasse von 4 : 1,5 : 0,3 cm Ausdehnung. Im rechten Seitenventrikel schwimmt ebenfalls eine kleine, etwa linsenförmige Fettmasse. Am stärksten ist die Beschmierung der Ventrikelwand mit Talgmassen im erweiterten dritten Ventrikel. Der Aquädukt ist durch dieses Fett vollständig verlegt und auch der vierte Ventrikel weitgehend mit Talgmassen ausgefüllt. Feine Fett- bzw. Talgmassen finden sich in der Umgebung der Medulla an der Unterfläche des Kleinhirns, vereinzelte, etwa stecknadelkopfgroße Talgmassen an verschiedenen Stellen in der Pia beider Großhirnhemisphären, besonders an der Unterfläche des Gehirns, aber auch in den seitlichen Abschnitten.

Histologischer Untersuchungsbefund:

Den Gewebsaufbau der Zystenwand erkennen wir am besten an einem nach van Gieson gefärbten Schnitt, der aus dem Dach der Zyste stammt, wo sich letztere an den Boden des rechten Seitenventrikels anlegt. Die Zystenwand läßt zwei scharf voneinander getrennte Schichten erkennen, und zwar:

I. Eine der Gehirnsubstanz unmittelbar aufliegende faserige, zum Teil sehr kernarme Bindegewebsschicht. An manchen Stellen ist sie sehr breit entwickelt, so daß die einzelnen Bindegewebsfasern weit auseinanderliegen. In der Bindegewebsschicht finden sich unmittelbar dem Gehirn anliegend zahlreiche große Gefäße, die zum Teil noch mit Blutkörperchen gefüllt sind. Nach ihrer Größe und Anordnung zu schließen, müssen es die Gefäße der Pia sein. Das übrige Bindegewebe der Pia ist von der Bindegewebsschicht der Zyste nicht mit Sicherheit zu trennen. Daß wir die Pia an manchen Stellen in den Schnitten nicht antreffen, dürfte darauf zurückzuführen sein, daß die Zyste bei ihrem ständigen Wachstum sie sehr stark auseinandergedrängt und druckatrophisch gemacht hat. An manchen Stellen finden sich große Lymphozytenhaufen in der ganzen Breite des Bindegewebes eingelagert. Weiter sieht man in der Bindegewebsschicht der Zyste große, ovale, etwas verwaschene Bezirke, die aus scholligen, ziemlich durcheinander gewürfelten Zellen mit spärlich vorhandenen Kernen bestehen. Zellgrenzen lassen sich nicht feststellen. Es handelt sich um zugrundegegangene Talgdrüsen.

II. Als innere Auskleidung der Zyste finden wir eine fast kontinuierliche Lage von Zellen. Die Dicke dieser Schicht ist verschieden. Am Dach der Zyste sieht man eine einfache Lage von wenig scharf begrenzten Zellen. Es handelt sich um ein einschichtiges Plattenepithel. Auf große Strecken fehlt der Epithelbelag. An die Stelle tritt dafür ein Zellverband, der sich aus großen protoplasmareichen Zellen mit hellem Kern, langgestreckten Fibroblasten, Riesenzellen, Lymphocyten, abgestoßenen Plattenepithelien, Plasmazellen und Gefäßschlingen zusammensetzt, und somit als Granulationsgewebe gekennzeichnet ist. An einer Stelle hat das Granulationsgewebe auch schon sein Endstadium, die bindegewebige Narbe, erreicht. Schnitte aus dem Boden der Zyste zeigen eine zwei- bis fünffache Lage von Zellen, die das eindeutige Bild von geschichtetem Plattenepithel ergeben. An einer Stelle sieht man abgestoßene, leicht

verhornte Epithellamellen. Vereinzelt findet man vollausgebildete Haare im Querschnitt. Die Bildungsstätten dieser Haare sind in keinem Schnitt getroffen. Die der Zyste anliegende Schicht des Gehirngewebes zeigt eine mehr oder weniger starke gliöse Reaktion. Auffallend ist, daß hier in den Rindenpartien wenig, ja fast gar keine Ganglienzellen zu finden sind.

Der Inhalt der Zyste besteht aus fettigem amorphen Detritus. Von zelligen Bestandteilen finden sich abgestoßene Plattenepithelien. Am Boden der Zyste liegen weißliche Talgmassen, die keine zelligen Elemente aufweisen und in die feine lanugoartige Haare vereinzelt eingestreut liegen.

Die Innenfläche der Ventrikel zeigt an einigen Stellen große, wabige, weitmaschige Hohlräume, die oft wie Vakuolen aussehen. Die einzelnen Maschen werden von Bindegewebsfasern gebildet. Diese teilweise sehr großen Hohlräume haben Fett enthalten, das bei der Einbettung in Paraffin gelöst worden ist. Weiter nach innen zu liegen die Bindegewebsfasern eng beieinander und sind stark vermehrt. Hier sieht man auch große Ansammlungsherde von Leukocyten. An deren Stellen zeigt die Ventrikelwand Einlagerungen von abgestoßenen Plattenepithelien und Fettmassen. In ihrer Umgebung findet man zahlreiche große Riesenzellen. An den der Ventrikelinnenfläche nahegelegenen Schichten verlaufen derbe, unregelmäßig angeordnete Gliafasern, die oft knötchenförmig gewuchert sind. Die hier sehr zahlreich gefundenen kleinen Blutgefäße sind von dichten Lymphocytenhaufen umgeben.

Auf der Pia finden sich an vielen Stellen in stark vermehrtem Bindegewebe große runde bis ovale Hohlräume von wechselnder Größe. An Stellen, an denen sie sehr klein sind, macht das Gewebe einen wabigen, netzförmigen Eindruck. Fibroblasten sind wenig vorhanden. Zahlreiche kleinere und größere Hohlräume werden zusammen von dichten Bindegewebssträngen kapselartig umkleidet. In den Hohlräumen war ursprünglich Fett, das aber bei der Einbettung gelöst wurde. In dichteren Bindegewebsschichten findet man zahlreiche Leukocytenhaufen und Riesenzellen. Abgestoßene Plattenepithelien sind nirgends nachzuweisen. Es handelt sich hier um riesenzellenhaltige Fettgranulome.

Aus dem histologischen Befund geht hervor, daß es sich in unserem Falle um eine Dermoidzyste handelt. Fanden wir doch mehrschichtige Epidermis, zum Teil mit verhornten Epithellamellen, Bindegewebe, sowie Talgdrüsen und Haare, beides Bestandteile der Cutis. Das ständige Wachsen der Zyste und die dadurch hervorgerufene starke Dehnung der Cutis erklärt, daß die Talgdrüsen jetzt zugrunde gegangen sind. Die großen immer weiter gebildeten Talgmengen und Haare unseres Falles lassen auf das Vorhandensein einer sogenannten Dermoidzotte schließen, wie sie immer in Dermoidzysten gefunden wird. Diese Zotte darf als der hauptsächlichste, vielleicht alleinige Entstehungsort des Talges und der Haare angesehen werden; denn die wenigen zum Teil zerstörten Talgdrüsen der übrigen Zystenwand können nicht die gefundenen großen Talgmengen erzeugt haben.

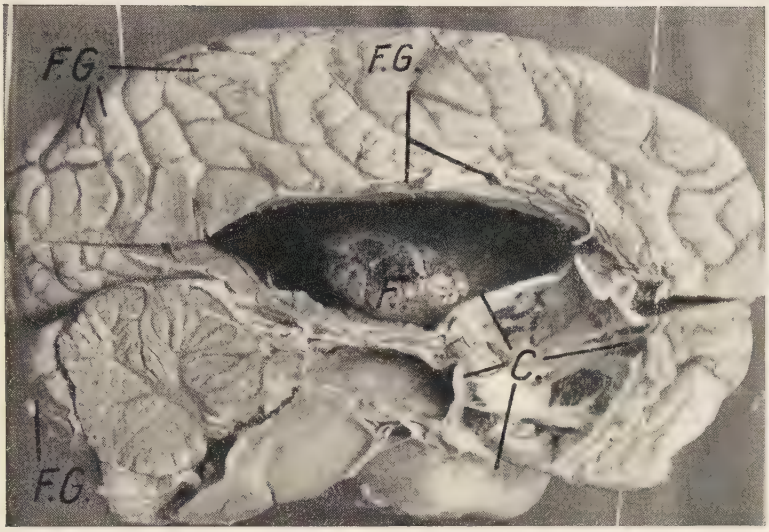

Bild I.

C = Ausdehnung der Zyste. Die Innenwand ist mit Fettmassen belegt, die durch Sudan III rot gefärbt sind.
F = Fettmasse in dem Seitenventrikel.
F.G. = Fettgranulome in der Pia.

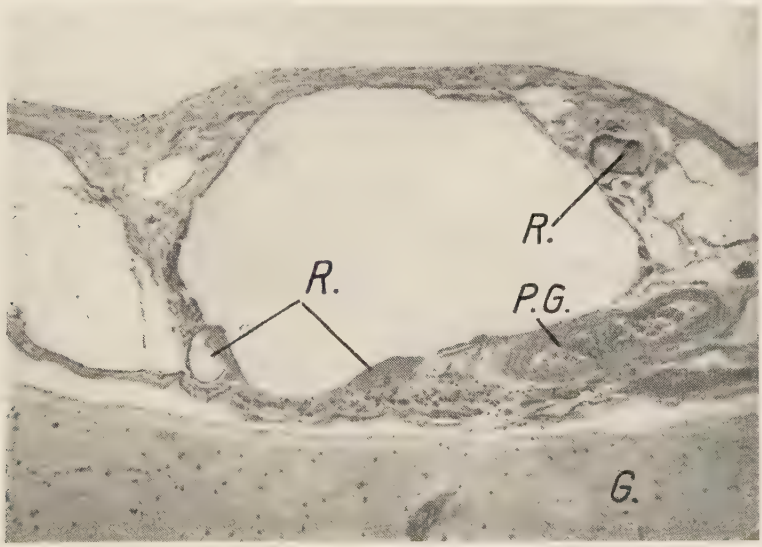

Bild II.

Schnitt durch ein Fettgranulom in der Pia.

R = Riesenzellen um Fettmassen. P.G. = Piagefäße. G. = Großhirnrinde.

Was das Vorkommen von Riesenzellen in der Zystenwand betrifft, so gibt es darüber verschiedene Auffassungen. Goldmann läßt die Riesenzellen teils aus der Epitheldecke entstehen, teils aus Talgdrüsen, die in ihrer vollen Weiterentwicklung gehemmt sind. König dagegen sagt, „daß sich die Riesenzellen aus den Elementen des jungen Bindegewebes entwickeln, welches die epithelfreie Lücke der Zystenwand ausfüllt". Die Bedeutung dieser Riesenzellen ist die Beseitigung schwer rosorbierbaren Materials. Nach Hildebrandt ist die Menge der in der Zyste gebildeten Haare maßgebend für die Entstehung der Riesenzellen. Aber auch andere Bestandteile des Zysteninhaltes können den Reiz zur Bildung von Riesenzellen ausüben.

Wie und wann können wir uns nun die Dermoidzyste entstanden denken? Was den Zeitpunkt der Entstehung anbelangt, so möchten wir uns hier Bostroems Ansicht anschließen. Aus der Entwicklungsgeschichte wissen wir, daß sich das Medullarrohr beim Menschen im Anfang der 3. Woche schließt. In derselben Woche zeigen sich an dem cerebralen Teil des Medullarrohres schwache Einschnürungen, die sich in die drei primären Gehirnblasen, das Vorder-, Mittel- und Hinterhirnbläschen weiterentwickeln. In der 4. bis 5. Woche erfolgt dann eine fünffache Gliederung der drei primären Gehirnbläschen. Aus dem Hinterhirnbläschen entsteht durch Einschnürung das Hinterhirn- und das Nachhirnbläschen, aus dem Vorderhirnbläschen stülpt sich durch Auswachsen an der Stirnwand das sekundäre Vorderhirnbläschen heraus. Der Rest des primären Vorderhirnbläschen gestaltet sich zum Zwischenhirn um. Das Tuber cinereum, von dem unsere Zyste ausgeht, entsteht aus einem Teil des Zwischenhirns. Es müssen also während oder kurz nach der Ausbildung des Tuber cinereum die Dermakeime verlagert werden, das ist in der Zeit zwischen der 4. und 5. Embryonalwoche. Später kann eine Verlagerung nicht mehr stattfinden, da sich dann allmählich der knöcherne Schädel zu entwickeln beginnt. Schwerer dürfte die Verlagerung selbst zu erklären sein. Es kann keinem Zweifel unterliegen, daß hier eine Entwicklungsstörung vorliegt. Oft werden bei diesen intrauterinen Abschnürungen auch verschiedene mechanische Einflüsse wirksam sein. Man kann sich gut vorstellen, daß zur Zeit der Differenzierung der Keimblätter und des Bestehens des mesodermalen Proamnions durch Verklebungen des letzteren es leicht zu Abschnürungen von ektodermalen Keimen kommen kann. Neben Bostroem erwähnt auch Lannelonque für bestimmte Dermoide des Schädelinneren die Möglichkeit der Verlagerung von Dermakeimen auf Grund äußerer traumatischer

Einwirkungen, vielleicht durch amniotische Adhäsionen bedingt. Melnikoff-Raswedenkoff weist darauf hin, daß auch Lues, akute Infektionen, Alkoholismus und die Nahrung der Mutter sowie das Klima eine Rolle spielen können. Teutschlaender versucht auf eine andere Art die Keimverlagerung zu erklären. Nach ihm könnte für die basalen Dermoide die Entwicklung des inneren Ohres sehr wohl ein Anlaß sein. Da das innere Ohr einer direkten Einsenkung und Abschnürung des Ektoderms seinen Ursprung verdankt, könnten bei seiner Entwicklung leicht Dermakeime verlagert werden. Er stützt seine Annahme auf die chemische Untersuchung der Talgmassen der Dermoidzyste einerseits und des Cerumens andererseits. Es fanden sich nämlich bei beiden fast die gleichen Werte und Prozentzahlen der verschiedenen Fette und Fettsäuren. Zu erwähnen ist, daß zur Zeit der Verlagerung der Zellkeime Talgdrüsen und Haare noch nicht einmal in erster Anlage entwickelt sind. Die erste Haaranlage beim Menschen findet sich erst im 3. bis 4. Embryonalmonat, die Talgdrüsen treten noch später auf. Man wird sich den Vorgang wohl so zu denken haben, daß die kleine verlagerte Zellgruppe ein ganzer Zellkomplex ist, mit der Fähigkeit, sämtliche Hautelemente aufzubauen.

Nach Bostroem können sich die von der äußeren Haut losgelösten, noch kaum differenzierten Zellen nur dann weiter entwickeln, wenn sie auf einen an Blutgefäßen reichen Nährboden verpflanzt werden; andernfalls gehen sie zugrunde. Einen solchen Nährboden sieht er in der gefäßreichen Pia. Er spricht daher auch von „pialen Dermoiden". Sie sind bei der Geburt nur mikroskopisch ausgebildet und entwickeln sich erst zwischen dem 20. und dem 40. Lebensjahr zu einer ansehnlichen Größe. Man kann wohl annehmen, daß das gefäßreiche Piagewebe das Anwachsen und die Persistenz eines epidermoidalen Keimes begünstigt. In unserem Fall läßt sich Piagewebe zwischen Gehirn und oberer Zystenwand an zahlreichen Stellen nachweisen. Beim Einwachsen der Zyste in das Gehirn hat sie die Pia vor sich her getrieben. Diese Tatsache, zusammen mit dem Befund, daß unsere Dermoidzyste an der Basis von Arachnoidea überzogen ist, zeigt, daß sie sich innerhalb der weichen Hirnhäute entwickelt hat. Wir haben hier also eine piale Dermoidzyste im Sinne Bostroems vor uns.

Der Durchbruch von Dermoidzysten oder verwandten Bildungen in das Ventrikelsystem und in den Subarachnoidealraum ist ein außerordentlich seltenes Ereignis und wurde erst in ganz vereinzelten Fällen beobachtet.

So berichtete Beneke (1895) über ein Cholesteatom, das durch seinen Einbruch in den 3. Ventrikel den Tod des Patienten herbeigeführt hat.

Erdheim (1904) beschrieb eine Dermoidzyste des rechten Schläfenlappens von einem 22jährigen Mann. Der halbflüssige Zysteninhalt hatte sich in die Subarachnoidealräume über den Stirnlappen ergossen. Doch soll das wahrscheinlich erst während der Sektion beim Abheben des Schädeldaches geschehen sein. Weiter führte er einen Fall von einer an der Basis des rechten Stirnlappens gelegenen Dermoidzyste an. Hier hatte sich der breiige Inhalt augenscheinlich nach einem Trauma, dem der Kranke nach wenigen Stunden erlag, in die Subarachnoidealräume der ganzen Hirnbasis und Konvexität namentlich entlang der großen Gefäße verbreitert. Die mikroskopische Untersuchung bestätigte, daß die in dem Subarachnoidealraum befindliche Masse nichts anderes als Talg war und daß dieser erst kurze Zeit vor dem Tode dorthin gelangt sein konnte, da noch nirgends im Gewebe eine Reaktion zu sehen war.

Von Tannenhain (1897) sah bei einer Dermoidzyste des 3. Ventrikels in beiden Seitenventrikeln eine trübe Flüssigkeit und im rechten außerdem noch gelbliche, krümelige Massen,

Helly (1925) zeigte ein Teratom, das sich im Kleinhirn entwickelt hatte und verhornendes Plattenepithel, Haare, Talgdrüsen, Knorpel und Fettgewebe enthielt. An der Gehirnbasis, längs des Rückenmarks und in den Ventrikeln ließen sich Talgablagerungen feststellen.

Lua (1929) fand bei der Obduktion eines 25jährigen Mannes, der unter den Erscheinungen eines Hirntumors gestorben war, eine große und zwei kleinere Dermoidzysten in der Gegend der Substantia perforata anterior. Der Inhalt der großen, median gelegenen Zyste war in den 3. Ventrikel durchgebrochen und hatte das Ventrikelsystem mit Fettmassen fast ganz erfüllt. Des weiteren hatte sich das Fett in den Subarachnoidealraum des Gehirns und Rückenmarks ergossen, hatte sich in dessen Maschen in der Form kleiner Ablagerungen verteilt und war schließlich, noch zu Lebzeiten des Kranken im Lumbalpunktat erschienen.

Raymond, Alquier und Courtellemond haben (1904) eine ähnliche Beobachtung mitgeteilt. Es handelte sich um einen 32jährigen Mann, der zwei Jahre vor seinem Tod an Schwindel und epileptischen Anfällen erkrankte. Im Lumbalpunktat wurde Fett nachgewiesen. Die Obduktion ergab ein großes Dermoid mit Haaren im rechten Stirnlappen.

Baudnitz (1933) veröffentlichte zwei Fälle. In dem einen Fall handelte es sich um ein Dermoid zwischen Hirnstamm und Schläfenlappen bei einem 48jährigen Mann, der in den letzten 8 Jahren seines Lebens an epileptischen Anfällen gelitten hatte. Der Inhalt der Geschwulst bestand aus einer breiigen, mit Haaren untermischten Masse. Das Dermoid hatte einen Teil seines Inhaltes zu Lebzeiten des Patienten in den Subarachnoidealraum entleert, so daß sich kleine Portionen des Dermoidbreies in den Maschen der weichen Häute an der Basis bis zum Stirnpol und seitlich bis zur Konvexität hin verbreitet hatten. Überall, wo sich solche Massen fanden, waren erhebliche Infiltrate und viele Riesenzellen in der Umgebung zu sehen. Der zweite Fall betrifft eine 46jährige Frau mit schwerer melancholischer Verstimmung, die 6 Jahre vor dem Tod an Trigeminusneuralgie gelitten hatte und eine vollständige Atrophie der rechtsseitigen Kaumuskeln zeigte. Die Sektion ergab ein taubeneigroßes, derbes rundes Epidermoid in der rechten Ponshälfte, das mit der Pia zusammenhing. Die Wand an der Unterseite des Tumors war eingerissen und zwar schon zu Lebzeiten des Patienten. Von dem Inhalt der Geschwulst waren geringe Mengen in die subarachnoidealen Räume geraten; denn es fanden sich in der basalen Pia in einiger Entfernung von dem Tumor gewebliche Reaktionen in Form von Infiltration und Riesenzellen.

Zuletzt hat Scheinker im Jahre 1936 ein Dermoid im Bereich des basalen Anteils des linken Stirnhirnes bei einem 40jährigen Mann, der aus voller Gesundheit 10 Tage vor seinem Tode akut an Kopfschmerzen und Schlafsucht erkrankte, bekanntgegeben. Der Inhalt des Tumors hatte sich kurz vor dem Tode des Patienten in den linken Seitenventrikel ergossen.

Diesen Veröffentlichungen schließt sich nun unser Fall an. Auch hier ist der Zysteninhalt in das Ventrikelsystem eingebrochen und hat sich von da über die Subarachnoidealräume ergossen. Weiter hat er an den Ventrikelwänden und besonders in den Maschen der Pia zur Bildung von Granulomen um die ausgetretenen Talgmassen geführt. Daß diese über die ganze Pia verstreuten Granulome an der Gehirnunterfläche am zahlreichsten sind, ist leicht erklärlich.

Nach unserer Feststellung ist in dem ganzen Schrifttum bis heute nur ein Fall von Fettgranulomen auf der Pia beschrieben worden. In dem Fall Baudnitz haben die Fettmassen zu großen Infiltraten mit vielen Riesenzellen in ihrer Umgebung geführt. Bekanntlich führen fettreiche Massen oder Flüssigkeiten, wenn sie in

fremdes Gewebe kommen, sehr leicht zu Gewebsreaktionen in Form der Granulome.

Bis es zu einer Bildung von Granulomen kommt, dürfte eine ziemliche Zeitdauer verstreichen. Der Einbruch des Zysteninhaltes in das Ventrikelsystem muß also schon längere Zeit vor dem Tode unseres Patienten erfolgt sein. Wie wir aus dem Krankenblatt entnehmen, hat unser Kranker am 23. November 1936 — also nicht ganz ein Jahr vor seinem Tode — eine unspezifische Encephalitis durchgemacht, für deren Entstehung und Ursache damals keine Erklärung gefunden wurde. Wir möchten daher jetzt annehmen, daß damals zum erstenmal größere Mengen von Fett in das Ventrikelsystem einbrachen und weiter auf die Pia gelangten. Sie haben hier dann zu den cerebralen Reizerscheinungen einer Encephalitis geführt. Ob vielleicht die 1932 durchgemachte Rückenmarksentzündung schon mit dem Tumor in Zusammenhang steht, wollen wir dahingestellt sein lassen.

Die Fettmassen dürften nach ihrem Einbruch in beide Seitenventrikel durch das Foramen interventriculare in den 3. Ventrikel ihren Weg gefunden haben, von da durch den Aquäductus cerebri in den 4. Ventrikel, den sie aus dem Foramen Magendii und seinen seitlichen Öffnungen in den Subarachnoidealraum verlassen haben. Hier waren dann der weiteren Ausbreitung keine Grenzen mehr gesetzt. Ob sich auch in den Subarachnoidealräumen des Rückenmarkes Tumorinhalt abgelagert hat, konnte nicht festgestellt werden, da der Wirbelkanal nicht eröffnet wurde.

Allerdings muß sich der Durchbruch ganz langsam vollzogen haben; denn es zeigten sich nie — außer kurz vor dem Exitus — Symptome einer plötzlichen starken Änderung des Hirndruckes. Das Gehirn muß sich also dauernd an die veränderten Verhältnissenisse angepaßt haben. Man darf wohl annehmen, daß zwischen dem Druck, den die sich immerfort langsam vergrößernde Zyste auf den Schädelinhalt ausübte, und dem Gegendruck, den das Gehirn auf die Zyste wirken ließ, ein ständiger Gleichgewichtszustand herrschte. Als dann die Zystenwand, die als Scheidewand zwischen Dermoid- und Ventrikelinhalt diente, einmal von kleinen Einrißstellen durchsetzt war, entstand wieder ein ungefähres Gleichgewicht zwischen der Liquorflüssigkeit und den Inhaltsmassen des Tumors. Wenn nun von der Dermoidzotte reichlich Talg und Fett gebildet wurde, so stieg der Innendruck der Zyste etwas an und das Fett trat in Form kleiner Tröpfchen in das Ventrikelsystem aus. So füllten die Fettmassen ganz langsam und allmählich die Ventrikelräume aus und gleichzeitig ließ der Überdruck in der Zyste wieder etwas nach. Dadurch, daß die

Fettmassen im Ventrikelsystem einen Abfluß fanden, konnte sich dieser Vorgang ununterbrochen abspielen, ohne daß es zu irgendwelchen Hirndrucksymptomen kam. Dieser von der Natur selbst geschaffene ständige langsame Ausgleich dürfte unserem Patienten das Leben vielleicht um ein Jahr verlängert haben.

Die subependymale Glia des Ventrikelsystems war — wie auf Seite 10 näher beschrieben wurde — vielfach knötchenförmig gewuchert und zeigte eine leichte Körnung als Ausdruck einer Ependymitis granularis. Ependymgranulationen kommen in normalen Gehirnen nicht vor. Den unmittelbaren Anstoß zu ihrer Bildung gibt immer eine Dehnung der Ventrikelwände bei Tumoren und beim Hydrocephalus internus. Unser Fall gehört insofern hierher, als man berechtigt ist, die gefundenen Ependymwucherungen mit dem vorhandenen Tumor bzw. mit dem durch diesen hervorgerufenen Hydrocephalus internus in ursächlichen Zusammenhang zu bringen. Die Frage nach der Genese der Ependymwucherungen ist bisher noch nicht in einer allseitig anerkannten Weise beantwortet. Die Meinungen über das Wesen der Körnungen gehen noch weit auseinander. Zu erwähnen ist, daß bei den Ependymwucherungen sicher noch gewisse mechanische Momente eine Rolle spielen. Die intraventrikuläre Drucksteigerung führt durch multiple kleine Rupturen zu Epitheldefekten. Das an den Rupturstellen nun frei liegende Gliagewebe muß so einen höheren Grad von Spannungen tragen als vorher. Infolgedessen bildet sich dort eine lokale granulöse Verdickung des Gliagewebes aus, die hier als richtiges Narbengewebe der Gliasubstanz aufgefaßt werden muß. Je größer der Druck ist, der die Ventrikelwand trifft, um so kräftiger werden sich die Knötchen entwickeln.

Ein Übergang von der Ependymitis granularis zur bindegewebigproduktiven Entzündung tritt dann ein, wenn zu den Gliawucherungen Exsudationsvorgänge hinzutreten. Lua hat darauf hingewiesen, daß es allein auf die verschieden starke Reaktionsfähigkeit der subependymären Glia und des Blutgefäßbindegewebsapparates ankommt, welche „Ependymitisform" sich entwickelt. Bei leichten chronischen Reizen, wie in unserem Fall, werden die Gliawucherungen, bei sehr starken wird der Blutgefäßbindegewebsapparat die Oberhand gewinnen.

Erwähnt seien auch Schusters pathoarchitektonische Studien. Er fand an einem Gehirn mit einer riesigen Dermoidzyste, die den ganzen linken Stirnlappen einnahm, in deren nächsten Umgebung die Rindenfelder schwer verändert. Doch zeigten sich auch Bezirke, in denen nur ein Schwund der Ganglienzellen zu

sehen war. Am empfindlichsten erwiesen sich überall die Rindenschichten der mittelgroßen und der großen Pyramidenzellen. Hier traten die stärksten Veränderungen mit Atrophie der Ganglienzellen und spongiösem Schwund der Rinde zuerst auf. Erst später folgten die Veränderungen der äußeren und inneren Körnerschicht, während die Molekularschicht immer noch gut erhalten war. Auch in größerer Entfernung von der Zyste fanden sich die verschiedensten Veränderungen der Rinde. So war auch im rechten Stirnlappen die Rinde sehr stark verschmälert.

Die Dermoide sind an sich relativ gutartige Geschwülste, die lediglich durch ein ganz langsames expansives Wachstum dem Gehirn Gefahr bringen können. Interessant ist die Tatsache, daß, ganz im Gegensatz zu den leicht bösartig werdenden Hypophysengangstumoren, in dem viel reicheren Schrifttum über die intrakraniellen Dermoide und Epidermoide nur ein Fall bekannt ist, in dem es auf dem Boden eines epidermoidalen Cholesteatoms zur Bildung eines destruierenden Blastoms kam (Fall Ernst—Roßknecht).

Neben Dermoidzysten finden sich gelegentlich noch andere Mißbildungen. So fand Kopriwa neben einer Dermoidzyste in der linken Großhirnhemisphäre Verschmelzungen der 3. und 4. Rippe und eine Hufeisenniere. Dies sind wohl nur Teilerscheinungen einer konstitutionellen Minderwertigkeit des gesamten Organismus.

Beachtenswert ist, daß der Tumor lange Zeit fast keinerlei klinische Symptome gemacht hat. Denn die Beschwerden des Patienten sind durchaus nicht der Art, daß sie unbedingt zu der Geschwulst in Beziehung zu setzen sind. Infolge ihres langsamen Wachstums ist die Zyste Jahre hindurch latent geblieben. Erst ungefähr ein Jahr vor dem Tode des Patienten machten sich Erscheinungen in Form einer unspezifischen Encephalitis bemerkbar. Jedoch führte hier nicht der Tumor selbst, sondern die ausgeschwemmten Talgmassen — wie schon oben erwähnt — zu diesen Reizerscheinungen. Trotz sachkundiger Untersuchung unter Zuhilfenahme aller diagnostischen Hilfsmittel wurde der Tumor als solcher zu diesem Zeitpunkt nicht erkannt. Erst 3 Monate vor dem Tode traten eindeutige Tumorsymptome hauptsächlich in Form von Kopfschmerzen auf. Das zuletzt schlagartig einsetzende, schwere Krankheitsbild wurde durch den plötzlichen Einbruch großer Mengen des Zysteninhaltes in das Ventrikelsystem herbeigeführt. Die für einen Hirntumor kurze Dauer der Krankheitserscheinungen und der schnell erfolgte Exitus erklären sich durch den akut entstandenen Hydrocephalus internus, der durch die

anatomisch nachgewiesene völlige Verlegung des Aquäductus cerebri mit Talgmassen hervorgerufen wurde.

Was im allgemeinen das klinische Verhalten der Dermoide anbelangt, so deckt sich unser Befund mit der zumeist festgestellten Beobachtung, daß diese Tumoren sehr häufig gar keine Symptome bedingen. Wenn sie schon zu klinischen Erscheinungen führen, dann zeichnen sie sich durch nichts aus, was sie diagnostisch von anderen Hirntumoren abgrenzen ließe. Über ein operatives Angehen in Form der Totalexstirpation dieser Tumoren werden in dem einschlägigen Schrifttum vereinzelte Erfolge mitgeteilt. Voraussetzung ist natürlich eine günstige Lage. Doch wird eine Totalexstirpation wohl nur in den seltensten Fällen in Betracht kommen. Eine andere Frage ist, ob die Entleerung durch Punktion bzw. Auslöffelung des Inhaltes rein palliative Eingriffe sind oder dadurch eine endgültige Heilung der Geschwülste zu hoffen wäre. Der Umstand, daß bei solchen Eingriffen die Kapsel, die ja den Inhalt erzeugt, zurückbleibt, läßt das Rezidiv als wahrscheinlich erscheinen. Einige Fälle in der Literatur stützen diese Auffassung, wie der Fall Meyer, andere sprechen dagegen. In dem Hofmeisterschen Fall trat nach Entleerung des 120 ccm betragenden Inhaltes der mächtigen Höhlen in der frontalen Region eine bedeutende Besserung sämtlicher Symptome ein und der Kranke hat sich 3½ Jahre nach der Operation wohlbefunden. Im Endergebnis können wir sagen, daß die operative Verkleinerung dieser Geschwülste mit der Heilung nicht gleichbedeutend ist; es gibt jedoch Fälle, welche nach einem solchen Eingriff längere Zeit hindurch klinisch eine dauernde Besserung zeigten. Wesentlich wäre natürlich, wenn wir in der Lage wären, diese zystischen Tumoren von anderen soliden Geschwülsten in vivo zu differenzieren. Wie schwer dies jedoch ist, zeigt auch unser Fall.

Zusammenfassung:

Es handelt sich hier um einen 25jährigen Mann, der ein Jahr vor seinem Tod eine unspezifische Encephalitis durchmachte. 3 Monate vor seinem Exitus stellten sich Hirntumorsymptome in Form äußerst starker Kopfschmerzen ein. Unter Zunahme der Hirndrucksymptome trat dann der Exitus ein. Bei der Sektion fand sich eine etwa hühnereigroße Dermoidzyste an der Hirnbasis, ausgehend von der Gegend des Tuber cinereum. Der mit Atherombrei und Haaren gefüllte Tumor hatte sich etwas assymetrisch, vorwiegend in die rechte Großhirnhemisphäre entwickelt. Die Talgmassen waren in sämtliche Hirnhöhlen eingebrochen und

hatten den Aquädukt vollständig verlegt. Vereinzelte Talgmassen fanden sich in der Pia an der Konvexität und an der Basis des Groß- und Kleinhirns. Um die ausgetretenen Fett- und Talgmassen hatten sich in der Pia zahlreiche kleine Fettgranulome mit Riesenzellen gebildet.

Am Ende dieser Ausführungen drängt es mich, Herrn Stadtobermedizinalrat Professor Dr. Lauche für die freundliche Überlassung des Materials und für alle seine Mühe bei der Durchführung dieser Arbeit den aufrichtigsten Dank auszusprechen.

Herrn Geheimrat Professor Dr. Borst sei für die gütige Übernahme des Referates bestens gedankt.

Schrifttum

Baudnitz: Z. Neur. 144 (1933).
Beneke: Virchows Arch., Bd. 142, 429, 1895.
„ Virchows Arch., Bd. 149, 95, 1897.
Borst: Die Lehre von den Geschwülsten, Wiesbaden 1902.
Bostroem: Zbl. f. Allg. Path., Bd. 8, 1897.
Cushing: Intrakranielle Tumoren, Berlin, Springer 1933.
Erdheim: Sitzungsbericht d. Akad. Wien, Mathem.-naturw. Kl. 1904, Bd. 113, Abt. III.
Ernst-Roßknecht: zitiert nach Teutschlaender: Virch. Arch., Bd. 218, 247.
Goldmann: Z. B. 7 (Dermoidcyst.).
Helly: Virch. Arch., Bd. 254, 573 (1925).
Hildebrandt: zitiert nach Cederbaum: Bruns Beitr. z. klin. Chir., Bd. 88, 1914.
Hofmeister: Zbl. Chir. 52, Nr. 16, 857, 1925.
König: zitiert nach Cederbaum: Bruns Beitr. z. klin. Chir., Bd. 88, 1914.
Kopriwa: Med. Klin., Nr. 17, 1927.
Lannelonque: Archives de Physiologie normale et pathologique, 5, Ser. 1889, I.
Lehotzky: Zbl. Neur., Bd. 122, 756, 1929.
Love: Zbl. f. Allg. Path., Bd. 67, 366.
Lua: Dtsch. Z. Nervenheilk., Bd. 109, 212, 1929.
Melnikoff-Raswedenkoff: Virch. Arch., Bd. 279, 702, 1931.
Meyer: Virch. Arch. 211, 161, 1913.
Peers: Zbl. f. Allg. Path., Bd. 67, 366.
Raymond, Alquier und Courtellemond: Ref. Zbl. Neur. 1906, 230, 1904.
Scheinker: Dtsch. Z. Nervenheilk., Bd. 140, 216, 1936.
Schuster: Zbl. Path., Bd. 35, 570.
v. Tannenhain: Wien. klin. Wochenschr. 1897, Nr. 21, 494.
Teutschlaender: Virch. Arch., Bd. 218, 224, 1914.

Lebenslauf

Wilhelm Heydrich, evangelischer Konfession, Sohn des Regierungsgewerberates I. Klasse Dipl.-Ing. Christian Heydrich in Nürnberg, wurde am 11. November 1914 zu Berlin-Friedenau geboren. Seine wissenschaftliche Vorbildung erhielt er auf dem Neuen Humanistischen Gymnasium zu Nürnberg, welches er am 22. März 1934 mit dem Zeugnis der Hochschulreife absolvierte. Vom 7. Mai bis 13. Oktober 1934 genügte er seiner Arbeitsdienstpflicht in Ebermannstadt. Am 31. Oktober 1934 wurde er in der medizinischen Fakultät zu Erlangen eingeschrieben, an der er am 24. Oktober 1935 den 1. Abschnitt und am 24. Februar 1937 den 2. Abschnitt der ärztlichen Vorprüfung bestand. Das Sommersemester 1937 belegte er an der Universität in Hamburg, das Wintersemester 1937/38 in München, das Sommersemester 1938 in Würzburg. Seit 12. November 1938 ist er an der Universität München immatrikuliert. Am 10. Oktober 1939 erhielt er in Anbetracht der Kriegsverhältnisse die Bestallung als Arzt. Vom 1. Oktober bis 31. Dezember 1939 war er als Pflichtassistent auf der chirurgischen Abteilung des Allgemeinen Krankenhauses der Stadt der Reichsparteitage Nürnberg tätig. Vom 22. Januar bis 10. April 1940 legte er nachträglich freiwillig die ärztliche Prüfung an der Universität München ab.